Lane Medical Library

Aus der Universitäts-Klinik
für Ohren-, Nasen- und Kehlkopfkrankheiten in Erlangen
Vorstand: Professor Dr. Specht

Ueber Zerstörungen der knöchernen Kieferhöhlenwand durch ein nicht kompliziertes Empyem mit Polyposis der Kieferhöhle

Inaugural-Dissertation

zur Erlangung der Doktorwürde der Zahnheilkunde
einer Hohen Medizinischen Fakultät
der Friedrich-Alexanders-Universität zu Erlangen

vorgelegt von

Hermann Dietz

Zahnarzt aus Nürnberg

Tag der mündlichen Prüfung: 10. Juli 1936

Buchdruckerei Max Döres, Erlangen, Rückertstraße 1
1936

Dekan: Geheimrat Univ.-Prof. Dr. Friedrich Jamin

Referent: Privatdozent Dr. Hellmuth Richter

Meinen lieben Eltern

in Dankbarkeit gewidmet!

Einleitung

Wenn man von malignen Tumoren der Nasennebenhöhlen spricht, so denkt man dabei auch an die Schädigungen der benachbarten Gewebe und die damit verbundenen Komplikationen, welche im Bereich des Gesichts- und Hirnschädels entstehen können. Oftmals kommt es vor, daß die krankhaften Veränderungen schon weit vorgeschritten sind, bevor für den Kranken überhaupt Erscheinungen bemerkbar werden, die ihn der ärztlichen Behandlung zuführen. Den Grund hierfür finden wir in der häufig versteckten, im Gesichtsskelett verborgenen Lage dieser Geschwülste, ein Umstand, der auch die rechtzeitige Diagnose der Erkrankung nicht selten erschwert. Gegenüber den malignen Tumoren kommt es nur sehr selten vor, daß **gutartige Neubildungen,** zu welchen wir auch die entzündlich bedingte Polyposis (Fibroma mollia) der Nebenhöhlenschleimhaut rechnen wollen, größere Zerstörungen der knöchernen Nebenhöhlenwände veranlassen. Die seltene Beobachtung dieses Vorkomnisses wird auch durch die Tatsache bestätigt, daß solche Fälle im Schrifttum als selten bezeichnet werden. Somit dürfte es berechtigt und wünschenswert sein, über eine Beobachtung zu berichten, die zeigt, daß auch bei histologisch einwandfrei als **gutartig** erkannten Geschwülsten Zerstörungen der knöchernen Nebenhöhlenwände in beträchtlichem Umfange vorkommen können.

Eigene Beobachtung

Die vorliegende Arbeit wurde durch folgende Beobachtung der Univ.-Klinik für Ohren-, Nasen- und Kehlkopfkrankheiten in Erlangen angeregt:

> Georg N., 58 Jahre alter Händler. Klinikaufnahme am 15. April 1936.

Vorgeschichte: An Erkrankungen im Kindesalter kann sich der Kranke nicht erinnern. Seit 1910 leidet er an Rheumatismus. Die ersten Anzeichen seines jetzigen Leidens bemerkte er vor zwei Jahren: seit dieser Zeit zunehmende Behinderung der Nasenatmung auf der linken Seite. Seit Anfang 1936 häufiges Nasenbluten, zuweilen mit erheblichem Blutverlust. Der Hausarzt mußte die Blutung wiederholt durch Injektionen zum Stillstand bringen. Allmählich bekam der Kranke das Gefühl, als sei die Erkrankung auf den Oberkieferknochen übergegangen. Am 11. März 1936 wurde außerhalb der Klinik eine Wucherung aus der linken Seite der Nase entfernt; das Ergebnis ihrer geweblichen Untersuchung im Pathologischen Institut Erlangen konnte Malignität ausschließen. Wir werden später darauf zurückkommen.

Aufnahmebefund:

Mundhöhle: Im Ober- und Unterkiefer vereinzelte Zähne, kariöse Wurzeln und Zahnreste, lympathischer Rachenring leicht gerötet.

Nase: linke Nasenhöhle völlig verlegt und für Luft nicht durchgängig. Sie ist zu einem großen Teil von einem tumorähnlichen Gebilde ausgefüllt. Die Stelle, an der im März 1936 die Probeexzision vorgenommen wurde, ist noch zu erkennen. An der übrigen sichtbaren Oberfläche des Tumors ist keine Ulzeration festzustellen. Die äußere Haut zwischen Nase und linkem Jochbein ist dicker und derber als auf der rechten Seite.

Kehlkopf: Stimmbänder im hinteren Drittel leicht gerötet, sonst o. B.

Ohren: Beide Trommelfelle reizlos mit mäßigen Einziehungserscheinungen.

Herz: Töne rein, Puls regelmäßig, Blutdruck nicht erhöht.

Lungen: o. B.

Röntgenbefund der Nebenhöhlen: Nebenhöhlen der rechten Seite o. B. Verschleierung der linken Stirnhöhle, starke Verschattung der linken Siebbeingegend und Kieferhöhle besonders des unteren Abschnittes des letzteren. Grenzen der linken Kieferhöhle allgemein unscharf, gegen Orbita und Siebbein überhaupt nicht erkennbar.

Therapie: Da Vorgeschichte, Befund und Alter des Kranken in erster Linie für eine maligne Geschwulst sprachen, wurde mit Rücksicht auf den sehr guten Allgemeinzustand des Kranken die Operation vorgeschlagen:

18. April 1936: **Perimaxilläre Tumoroperation links nach Denker.** In Lokalanästhesie (Oberarzt Dr. Richter). Bereits bei der Injektion der Schleich'schen Lösung bemerkte man eine Oeffnung in der fazialen knöchernen Kieferhöhlenwand. Zu Beginn der Operation wurden links oben zwei kariöse Zahnwurzeln entfernt, die aber **nicht** in Zusammenhang mit den Veränderungen innerhalb der Kieferhöhle standen. Nach Ablösung des äußeren Periosts sah man, daß die faziale knöcherne Wand der Kieferhöhle in großer Ausdehnung fehlte. Aus der Höhle quoll geruchloser Eiter unter Druck heraus. Die Höhle war von dicken, grauroten Weichteilwülsten, offenbar einem Tumor, ausgefüllt. Es gelang, bei ziemlich geringer Blutung, die Geschwulst vollständig und zwar im Zusammenhang zu entfernen. Darnach war eine große Höhle erkennbar, die aus **Kiefer- und Siebbeinhöhle** bestand und sich bis zur Schädelbasis erstreckte. Ihre obere, untere und hintere Wand war glatt und erhalten. Die seitliche Nasenwand war wie die faziale Kieferhöhlenwand weitgehend zerstört. Die Nasenmuscheln, welche offenbar durch die Geschwulst nach der Mitte verdrängt worden waren, waren erhalten. Wegnahme der Apertura piriformis; breiter Zugang zur Nasenhöhle. Nach Auswaschen der Höhle mit H_2O_2; kleiner Jodoformgazestreifen zur Nase. Seidennaht der Mundwunde, Operationsverlauf ohne Störung.

Verlauf:

20. April. Allgemeinbefinden gut. Entfernung des Tampons, Temperatur siehe Kurve (nächste Seite).

24. April. Entfernung der Wundnähte, Spülung der linken Kieferhöhle o. B.

30. April. Entlassung des geheilten, beschwerdefreien Kranken.

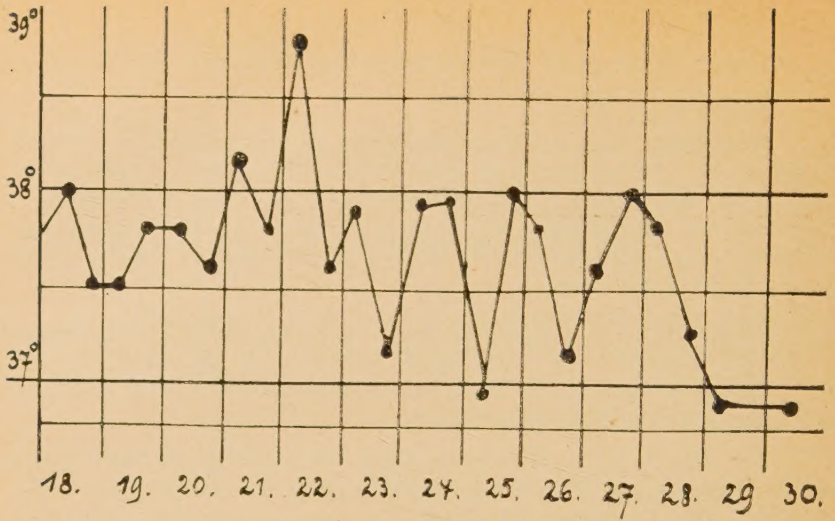

Makroskopischer Befund

Zystisch-polypöse Schleimhaut aus 1. Kieferhöhle und Siebbein eines 58 Jahre alten Mannes (Operationspräparat).

Die in toto entfernte Geschwulst stellt einen Knäuel von polypösen Wucherungen und Wülsten dar, unter denen größere und kleinere zystenartige Gebilde auffallen. Die Oberfläche ist knollenartig geformt, die Festigkeit der Masse ist knorpelartig, die Farbe wechselt von graurot bis grauweiß. Die Länge der Geschwulst beträgt ungefähr 7 cm, ihre Breite und Dicke je 3 cm.

Schon nach dem Ergebnis der äußeren Betrachtung war unter Berücksichtigung des Operationsbefundes die frühere Annahme einer bösartigen Geschwulst unwahrscheinlich geworden. Sie wurde durch den histologischen Befund ausgeschlossen.

Histologischer Befund

Die histologischen Untersuchungen verdanken wir dem Pathologischen Institut Erlangen (Prof. Dr. E. Kirch).

An dieser Stelle möchte ich auf das Ergebnis der Probe-Untersuchung vom 11. März 1936 zurückkommen; bekanntlich handelte es sich um Gewebsteile aus der linken Nasenhöhle. Die Diagnose lautete damals: „Polypöses, weiches Fibrom, keine Malignitätszeichen nachzuweisen." gez.: Prof. Kirch.

Es ist bekannt, daß sich bei echten malignen Tumoren der Nasennebenhöhlen in der Nase selbst oftmals harmlose polypöse Wucherungen als Ausdruck der begleitenden Entzündung (Sinuitis) vorfinden. Das Ergebnis dieser ersten Untersuchung konnte also **keine** berechtigte Gegenanzeige gegen einen radikalen Eingriff darstellen. Umso erfreulicher war das Ergebnis der geweblichen Untersuchung des Operationspräparates.

Auch in den Schnitten aus dem entfernten Tumor wird das „Bild von einem eiweißreichen Oedem beherrscht, das im gefäßreichen Bindegewebe liegt. An der Oberfläche ist teils noch ein Zylinder- und Plattenepithelüberzug, teils ein dicker, borkiger Belag erkennbar. Letzterer besteht aus geronnenem Eiweiß mit Leukozyteneinlagerungen in wechselnder Menge. Das Ganze erweckt den Eindruck polypöser weicher Fibrome; doch ist es fraglich, ob es eine echte Tumorbildung oder lediglich eine entzündliche Schleimhauthyperplasie darstellt. Amyloidreaktionen fielen negativ aus. Stellenweise sind noch frische Blutungen erkennbar und Einlagerungen von Eisenpigment auffindbar als Zeichen älterer Blutungen. Nirgends besteht Malignitätsverdacht.

Diagnose: „Polypöse, weiche Fibrome" gez.: Prof. Kirch.

Dieses Ergebnis der histologischen Untersuchung erlaubt im Zusammenhang mit dem Operationsbefund zur Prognose zu sagen, daß die erfolgte radikale Entfernung der Polyposis ein Rezidiv der Erkrankung als ausgeschlossen erscheinen läßt.

Beurteilung der Beobachtung

Nach allgemeiner Erfahrung darf angenommen werden, daß eine katarrhalisch-ödematöse Schleimhautentzündung der Kieferhöhle bestand, die zu einer hyperplastischen polypösen Veränderung der Höhlenschleimhaut führte. Der histologische Befund bestätigt diese Annahme insoferne, als Zeichen einer ödematösen Durchtränkung und Quellung der Schleimhaut in ausgedehntem Maße vorhanden sind. Aus dieser Form der Sinuitis hat sich durch Sekundärinfektion, auf welche die Schleimhaut umso leichter reagierte, als ihre natürliche Widerstandskraft herabgesetzt war, die **eitrige Entzündung entwickelt.** Dieser Vorgang wurde durch die von den polypösen Gebilden hervorgerufene Stauung beschleunigt. Ganz abgesehen von dem unter Druck stehenden Eiter finden wir als Zeichen des Empyems histologisch ausgedehnte Leukozyteninfiltrate im Gewebe. Für die Chronizität des Leidens spricht die stellenweise Metaplasie des Zylinderepithels im Plattenepithel. Es handelte sich um ein chronisches Empyem bei ausgedehnter Polyposis der Höhlenschleimhaut. Damit ist auch die Erklärung der Veränderung am Knochen nicht mehr schwer. Für die umfangreiche Zerstörung der fazialen und nasalen Kieferhöhlenwand spielen bei unserer Beobachtung die malignen Geschwüste keine Rolle. Auch die chronische Osteomyelitis, die tertiäre Lues, und Tbc. kommen als Ursache nicht in Betracht. Die traumatische und dentale Aetiologie können wir ebenfalls ausschalten. Nur das chronische Empyem und die Polyposis können als Ursache der Knochenzerstörung angesehen werden. Es ist dies ein Umstand, der uns von den akuten Eiterungen besser bekannt ist und für den wir z. B. auch in der Empyembildung im Verlauf der akuten Mittelohrentzündung ein gutes Vergleichsobjekt besitzen. Es ist nicht zu bezweifeln, daß infolge des Empyem**druckes** nach und nach ein **resorptiver Abbau der knöchernen Empyemwand** stattfindet, ein Vorgang, durch den die Natur eine Entleerung des Eiters nach außen einzuleiten versucht. Eine andere Erklärung ist u. E. nicht möglich; so waren auch Zeichen einer Nekrose an Schleimhaut und Knochen nicht feststellbar.

Zusammenfassung

Rückblickend können wir aus der geschilderten Beobachtung folgendes lernen:

1. Auch eine unkomplizierte, chronische Eiterung der Kieferhöhle kann durch Empyemdruck zu beträchtlichen Zerstörungen der knöchernen Höhlenwand führen;

2. In solchen Fällen muß die histologische postoperative Untersuchung letzten Endes einen echten Tumor ausschließen;

3. Die Methode der Wahl ist hierbei stets die perimaxilläre Operation nach Denker, die nicht nur eine gründliche Erforschung des Operationsgebietes ermöglicht, sondern auch ein einwandfreies Heilungsergebnis verspricht.

Zum Schlusse meiner Arbeit ist es mir eine angenehme Pflicht

Herrn Privatdozent Dr. Richter

für die Ueberlassung des Themas, für freundliche Winke bei Bearbeitung desselben und Uebernahme des Referates ergebenst zu danken.

Literaturverzeichnis

Nüßmann, Th.: Die entzündlichen Erkrankungen der Kieferhöhle, in Denker-Kahler, Handb. der Hals-, Nasen- und Ohrenheilkunde Bd. II, S. 673.

Eckert-Möbius, Ad.: Gutartige Geschwülste der inneren Nase und ihrer Nebenhöhlen, in Denker und Kahler, Handb. der Hals-, Nasen- und Ohrenheilkunde Bd. V, S. 107.

Denker, Alf.: Die bösartigen Neubildungen der Nase und ihrer Nebenhöhlen, in Handb. der Hals-, Nasen- und Ohrenheilkunde, von Denker-Kahler. Bd. V, S. 202.

Hajek, M.: Pathologie und Therapie der entzündlichen Erkrankungen der Nebenhöhlen der Nase.

Lebenslauf

Am 11. Februar 1912, wurde ich, Hermann Dietz, zu Nürnberg als Sohn des Kaufmanns Hermann Dietz und seiner Frau Babette, geb. Vogel, geboren. Ich besuchte die Volksschule in Hilpoltstein, darauf das humanistische Gymnasium in Neuburg a. D., an dem ich am 18. Februar 1932 die Reifeprüfung ablegte. Im Winter 1932 bezog ich die Universität Erlangen, studierte dort 8 Semester Zahnmedizin und bestand am 2. Mai 1936 mein zahnmedizinisches Staatsexamen.